

## ΟΣΤΕΟΠΟΡΩΣΗ

### Τι είναι:

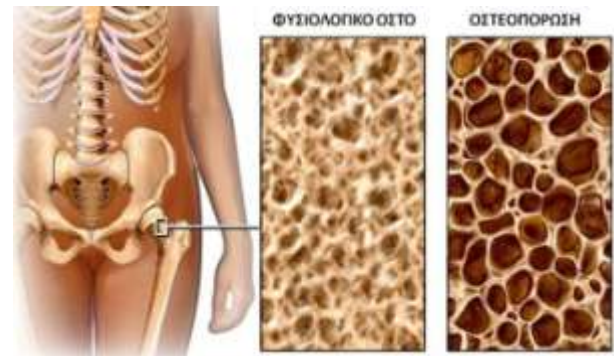
Πρόκειται για την απώλεια οστικής μάζας και πυκνότητας. Η οστική μάζα έχει τη μέγιστη τιμή της στην ηλικία των 25-30 ετών. Μετά τα 35-40 έτη αρχίζει να μειώνεται. Το οστό δεν είναι μια 'στατική κατασκευή'. Αλλάζει συνεχώς. Απορροφάται οστό και ταυτόχρονα αναπληρώνεται με δημιουργία νέου οστού. Αυτό που συμβαίνει είναι ότι αλλάζει η ισορροπία (ισοζύγιο) μεταξύ παραγωγής νέου οστού και αποδόμησης του ήδη υπάρχοντος. Ο οργανισμός απορροφά οστική μάζα, χωρίς να την αναπληρώνει πλήρως. Η βιοχημική διεργασία είναι πολύπλοκη και περιλαμβάνει τη βιταμίνη D, που βοηθά στην απορρόφηση ασβεστίου από τον οργανισμό, και ορμόνες που συντελούν στην ενσωμάτωση ασβεστίου στα οστά.

### Τι ΔΕΝ είναι:

Δεν πρέπει να συγχέουμε την οστεοπόρωση με την *οστεοαρθρίτιδα*. Είναι δύο εντελώς διαφορετικές παθήσεις.

### Ποιούς αφορά - Αίτια:

Συνήθως αφορά γυναίκες μετά την εμμηνόπαυση. Τα τελευταία χρόνια, όμως, διακρίνουμε όλο και συχνότερα περιπτώσεις οστεοπόρωσης σε άνδρες. Παράγοντες που αυξάνουν την πιθανότητα οστεοπόρωσης, εκτός από την εμμηνόπαυση στις γυναίκες, είναι η λήψη κορτιζόνης, το κάπνισμα, η λήψη μεγάλης ποσότητας αλκοόλ, η απουσία σωματικής άσκησης, το χαμηλό σωματικό βάρος, παθήσεις του θυρεοειδούς, παθήσεις του ήπατος και των νεφρών, ο υποσιτισμός, τα κακοήθη νοσήματα κ.α.



### Συμπτώματα – Συνέπειες:

Συνήθως παραμένει χωρίς συμπτώματα για χρόνια. Τα οστά όμως γίνονται πιο λεπτά πιο επιρρεπή σε **κατάγματα**. Η ύπαρξη οστεοπόρωσης αυξάνει την πιθανότητα καταγμάτων στο ισχίο, τον καρπό και τη σπονδυλική στήλη. Τα κατάγματα στον καρπό συμβαίνουν συνήθως σε γυναίκες 50-70 ετών μετά από απλή πτώση στο έδαφος. Υπολογίζεται ότι το 1/3 των γυναικών και το 1/5 των ανδρών στην ηλικία των 80 ετών θα υποστούν **κάταγμα στο ισχίο**. Τα κατάγματα του ισχίου είναι ιδιαίτερα σημαντικά αφού βάζουν σε κίνδυνο ακόμα και τη ζωή του ηλικιωμένου ασθενούς.

Τα οστεοπορωτικά κατάγματα στη **σπονδυλική στήλη** δεν προκαλούν, κατά κανόνα πίεση στο νωτιαίο μυελό. Προκαλούν όμως καθίζηση των σπονδύλων, πόνο και σταδιακά παραμόρφωση της σπονδυλικής στήλης (κύφωση – 'καμπούρα'). Οι ασθενείς αντιλαμβάνονται ότι μειώνεται το ύψος τους.

# ΟΣΤΕΟΠΟΡΩΣΗ

---

## Διάγνωση:

Παρουσία κατάγματος χωρίς ιδιαίτερη βία (πχ απλή πτώση στο έδαφος) είναι ενδεικτική ύπαρξης οστεοπόρωσης.

Η επιβεβαίωση γίνεται με την **μέτρηση οστικής πυκνότητας με τη μέθοδο DEXA**. Είναι μια εξέταση που μοιάζει με ακτινογραφία με τον ασθενή ξαπλωμένο σε ειδικό μηχάνημα. Ακτινοβολία περνά το σώμα και πυκνότερο οστό απορροφά μεγαλύτερο ποσοστό ακτινοβολίας. Το μηχάνημα υπολογίζει τη μη απορροφηθείσα ακτινοβολία και με μαθηματικούς υπολογισμούς, δίνεται ένα 'στατιστικό' αποτέλεσμα, γνωστό ως '**T score**'.

**Εξετάσεις αίματος** είναι καλό να γίνονται κατά τον αρχικό έλεγχο. Οι γυναίκες λίγα χρόνια μετά την εμμηνόπαυση είναι καλό να εξετάζονται προληπτικά.

## Πρόληψη – Θεραπεία:

Η **πρόληψη** περιλαμβάνει τακτική σωματική άσκηση, ισορροπημένη διατροφή, καθώς και ορμονική υποκατάσταση σε γυναίκες με πρόωρη εμμηνόπαυση.

Η **θεραπεία** της οστεοπόρωσης είναι αναγκαία καθώς προστατεύεται το οστό από κατάγματα. Τα φάρμακα που συνήθως χορηγούνται είναι της κατηγορίας των **διφωσφωνικών**, που συνήθως χορηγούνται ως δισκία ('ταμπλέτες') από το στόμα (καθημερινά, ή εβδομαδιαία). Υπάρχουν συγκεκριμένοι περιορισμοί σε ότι αφορά το χρόνο και τον τρόπο λήψης τους. Οι παρενέργειες δεν είναι συχνές και συνήθως αφορούν ναυτία και προβλήματα από το στομάχι. Κάποια νεότερα σκευάσματα χορηγούνται ενδοφλέβια μία φορά το χρόνο.

Συμπληρωματικά μπορούν να χορηγηθούν **σκευάσματα ασβεστίου και βιταμίνης D** (συνήθως σε ηλικιωμένους ασθενείς). Δεν είναι απαραίτητα σε ασθενείς με ισορροπημένη διατροφή (λαμβάνουν την απαραίτητη ποσότητα ασβεστίου από τις τροφές) και έκθεση στον ήλιο (βιταμίνη D).