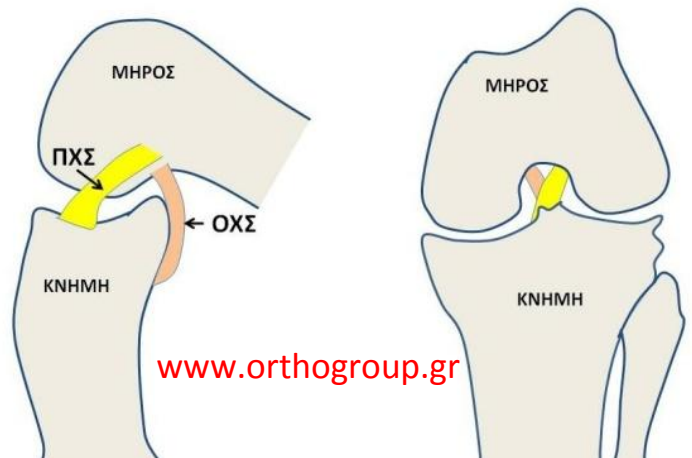


ΣΥΝΔΕΣΜΙΚΕΣ ΚΑΚΩΣΕΙΣ ΓΟΝΑΤΟΣ

Ο ρόλος των συνδέσμων στο γόνατο:

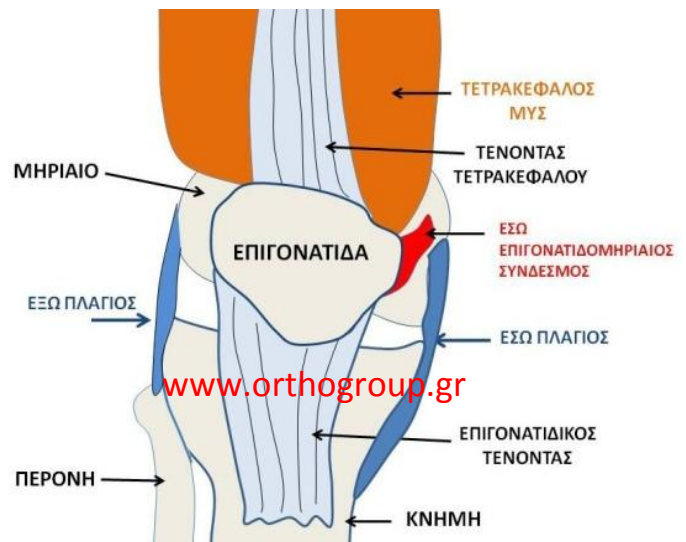
Η σταθερότητα του γόνατος βασίζεται κυρίως στη λειτουργία συνδέσμων που συνδέουν τον μηρό και την κνήμη. Οι σύνδεσμοι αυτοί είναι ο έσω πλάγιος, ο έξω πλάγιος, ο πρόσθιος και ο οπίσθιος χιαστός.

Οι 'χιαστοί' σύνδεσμοι ονομάζονται έτσι καθώς χιάζονται μέσα στο γόνατο κατά την κίνησή του. Η συντονισμένη δράση τους επιτρέπει την κίνηση που είναι ένας συνδυασμός ολίσθησης και κύλισης του μηρού πάνω στην κνήμη. Όταν υπάρχει ανεπάρκεια ενός συνδέσμου (πχ μετά από τραυματισμό), υπάρχει αστάθεια, γεγονός που κάνει το γόνατο επιρρεπές σε νέες κακώσεις, ιδιαίτερα σε δραστήρια άτομα. Οι πολλαπλές κακώσεις δημιουργούν βλάβες στους μηνίσκους και στον αρθρικό χόνδρο και προδιαθέτουν σε αρθρίτιδα.



Επίσης υπάρχουν σύνδεσμοι που συνδέουν την επιγονατίδα με το μηρό (**επιγονατιδομηριαίοι**) και επιτρέπουν την ομαλή ολίσθησή της πάνω στο μηρό κατά τις κινήσεις. Ο **τένοντας του τετρακεφάλου** συνδέει τους μύς του μηρού με την επιγονατίδα, που μέσω του **επιγονατιδικού τένοντα** κάνει δυνατή την έκταση στο γόνατο.

Η πιο συνηθισμένη κάκωση αφορά τον πρόσθιο χιαστό σύνδεσμο (ΠΧΣ) και είναι συνήθως αποτέλεσμα τραυματισμού κατά τις αθλητικές δραστηριότητες. Λιγότερο συχνές είναι η κακώσεις των πλαγίων συνδέσμων και του οπίσθιου χιαστού (ΟΧΣ).



Πολλές φορές, οι κακώσεις των συνδέσμων συνοδεύονται από βλάβες των μηνίσκων και του αρθρικού χόνδρου. Σε βαριές κακώσεις (πχ. εξάρθρωμα γόνατος) συνήθως έχουμε συνδυασμό βλαβών των συνδέσμων. Μια διαφορετική οντότητα αποτελεί το **εξάρθρωμα της επιγονατίδας** που προκαλεί βλάβη στον έσω επιγονατιδομηριαίο σύνδεσμο. Λιγότερο συχνές είναι οι ρήξεις των τενόντων (τετρακεφάλου και επιγονατιδικού) γύρω από την επιγονατίδα.

Διάγνωση:

Οι βλάβες των συνδέσμων και των τενόντων στο γόνατο γίνονται αντιληπτές με την κλινική εξέταση. Βοηθά η απεικόνιση με μαγνητική τομογραφία.

Θεραπεία:

Στην αρχική φάση συστήνεται αποφόρτιση, πάγος, αντιφλεγμονώδη και μερικές φορές απαιτείται νάρθηκας (πολλαπλές συνδεσμικές βλάβες, εξάρθρωμα γόνατος, εξάρθρωμα επιγονατίδας, ρήξη τένοντα). Όταν υπάρχει έντονο αίμαρθρο (υγρό/αίμα στην άρθρωση) που προκαλεί έντονο πόνο, μπορεί να γίνει παρακέντηση. Συχνά χρειάζεται χειρουργική αποκατάσταση των βλαβών (βλ. παρακάτω).

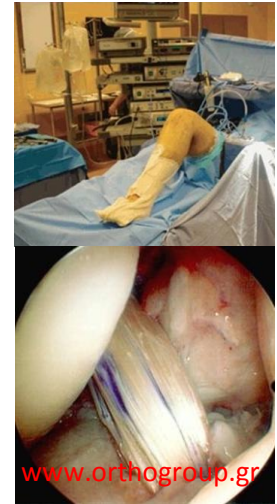ΣΥΝΔΕΣΜΙΚΕΣ ΚΑΚΩΣΕΙΣ ΓΟΝΑΤΟΣ

ΡΗΞΗ ΠΡΟΣΘΙΟΥ ΧΙΑΣΤΟΥ ΣΥΝΔΕΣΜΟΥ

Σε μεμονωμένη ρήξη του ΠΧΣ, χειρουργική θεραπεία απαιτείται σε δραστήρια άτομα που συμμετέχουν σε αθλητικές δραστηριότητες και γενικά όταν είναι αντιληπτή από τον ασθενή η αστάθεια στο γόνατο. Η συντηρητική αντιμετώπιση περιλαμβάνει φυσιοθεραπεία και ασκήσεις ενδυνάμωσης των μυών.

Η **επέμβαση** γίνεται με ραχιαία ή γενική αναισθησία και ο ασθενής μένει στην κλινική 1-2 ημέρες. Η αποκατάσταση της ρήξης γίνεται αρθροσκοπικά, με χρήση δύο τενόντων (ημιτενοντώδης και ισχνός) που λαμβάνονται με μικρή τομή στην έσω επιφάνεια του γόνατος. Εναλλακτικά μπορεί να χρησιμοποιηθεί τμήμα του επιγονατιδικού τένοντα. Συνθετικά μοσχεύματα χρησιμοποιούνται σπάνια (συνήθως σε πολλαπλές συνδεσμικές κακώσεις).

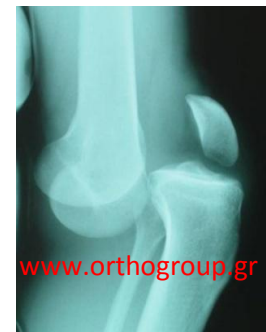Μετεγχειρητικά ο ασθενής ακολουθεί ειδικό πρόγραμμα φυσιοθεραπείας. Ήπιες ασκήσεις και ελαφρύ τρέξιμο επιτρέπονται μετά τους 3-4 μήνες, ενώ επιστροφή σε αθλητικές δραστηριότητες υψηλού επιπέδου μετά τους 6-9 μήνες.



ΡΗΞΗ ΟΠΙΣΘΙΟΥ ΧΙΑΣΤΟΥ – ΕΞΩ ΠΛΑΓΙΟΥ ΣΥΝΔΕΣΜΟΥ

Όταν πρόκειται για μεμονωμένη βλάβη του ΟΧΣ μπορεί να αντιμετωπιστεί συντηρητικά (νάρθηκας, φυσιοθεραπεία).

Συνήθως συνυπάρχει με ρήξη του ΠΧΣ και μερικές φορές του έξω πλάγιου συνδέσμου, ως αποτέλεσμα **εξαρθρήματος γόνατος** (εικόνα). Σε μια τέτοια περίπτωση θα χρειαστεί χειρουργική αποκατάσταση των βλαβών σε μία ή δύο επεμβάσεις. Σε συνδυασμένες συνδεσμικές βλάβες χρησιμοποιούνται τενόντια αυτομοσχεύματα (από τον ίδιο τον ασθενή) ή/και συνθετικά μοσχεύματα ή αλλομοσχεύματα. Απαιτείται νάρθηκας μετεγχειρητικά και ειδικό πρόγραμμα φυσιοθεραπείας. Η αποκατάσταση είναι μακρά και συχνά η επάνοδος της λειτουργικότητας του γόνατος δεν είναι πλήρης. Σε περίπτωση που ο τραυματισμός έχει προκαλέσει κάποιου βαθμού αρθρίτιδα, μπορεί να χρειαστεί οστεοτομία κνήμης.



ΚΑΚΩΣΗ ΕΣΩ ΠΛΑΓΙΟΥ ΣΥΝΔΕΣΜΟΥ

Οι κακώσεις του έσω πλάγιου συνδέσμου, κατά κανόνα, αντιμετωπίζονται μη χειρουργικά (νάρθηκας για 3 εβδομάδες, φυσιοθεραπεία).

ΕΞΑΡΘΡΗΜΑ ΕΠΙΓΟΝΑΤΙΔΑΣ

Εξάρθρωμα της επιγονατίδας (προς την έξω πλευρά του γόνατος) προκαλεί ρήξη στον έσω επιγονατιδομηριαίο σύνδεσμο. Απαιτείται ανάταξη με χειρισμούς και τοποθέτηση νάρθηκα / γύψου (τύπου 'κυλίνδρου'). Κατά το πρώτο επεισόδιο η αντιμετώπιση είναι συνήθως συντηρητική (κυλινδρικός γύψος για 6 περίπου εβδομάδες και κατόπιν φυσιοθεραπεία). Σε υποτροπιάζουσες περιπτώσεις μπορεί να χρειαστεί χειρουργική αποκατάσταση.

ΡΗΞΗ ΤΕΝΟΝΤΑ ΤΕΤΡΑΚΕΦΑΛΟΥ και ΕΠΙΓΟΝΑΤΙΔΙΚΟΥ ΤΕΝΟΝΤΑ

Η ρήξεις των τενόντων αυτών απαιτούν άμεση χειρουργική αντιμετώπιση για να επανέλθει η λειτουργία του γόνατος. Απαιτείται μετεγχειρητικά κυλινδρικός γύψος για 6 περίπου εβδομάδες και κατόπιν φυσιοθεραπεία.