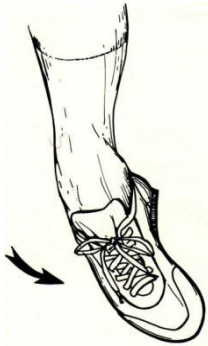

# ΔΙΑΣΤΡΕΜΜΑ ΠΟΔΟΚΝΗΜΙΚΗΣ

## ΔΙΑΣΤΡΕΜΜΑΤΑ – ΣΥΝΔΕΣΜΙΚΕΣ ΚΑΚΩΣΕΙΣ ΠΟΔΟΚΝΗΜΙΚΗΣ (‘ΑΣΤΡΑΓΑΛΟΥ’)

### Τι είναι

Τα διαστρέμματα (**συνδεσμικές κακώσεις**) στην περιοχή της ποδοκνημικής και του ποδιού είναι πολύ συχνές κακώσεις. Πρόκειται για κακώσεις των συνδέσμων που συγκρατούν τις αρθρώσεις, ως συνέπεια μεγάλης διάτασης τους καθώς το πόδι ‘γυρίσε’ σε σχέση με το υπόλοιπο σώμα.



Διακρίνουμε τα διαστρέμματα σε 3 βαθμούς, κυρίως ανάλογα με το οίδημα (πρήξιμο) και την εκχύμωση (μώλωπας) που προκλήθηκε, που είναι ευρήματα ενδεικτικά της έντασης του τραυματισμού και της βλάβης στους συνδέσμους. Σε 3<sup>ου</sup> βαθμού διαστρέμματα έχουμε πλήρη ρήξη των συνδέσμων που σταθεροποιούν την ποδοκνημική από έξω.

Επίσης μπορεί να έχουν διαταθεί ή να έχουν μικρή ρήξη και οι περνιαίοι τένοντες που είναι χρήσιμοι για την ‘νευρομυϊκή σταθερότητα’ της άρθρωσης (να επαναφέρουν δηλαδή την άρθρωση στη φυσιολογική θέση όταν ‘γυρίσει’ το πόδι). Προσφέρουν αυτό που ονομάζεται ‘ιδιοδεκτικότητα’: αυτόματα (πριν το ‘σκεφτούμε’) στέλνονται μηνύματα στο μυς / τένοντες να συγκρατήσουν το πόδι στη θέση του. Βλάβη στους συνδέσμους και τους τένοντες βλάπτει την ιδιοδεκτικότητα, προκαλείται αστάθεια και υποτροπιάζοντα διαστρέμματα. Πολλοί πάσχοντες γνωρίζουν ότι πρέπει ‘να είναι συγκεντρωμένοι’ και ‘να σκέφτονται τις κινήσεις’ τους για να ‘μην βγει το πόδι’.

### Συμπτώματα – Διάγνωση

Συχνά ο ασθενής δεν μπορεί καν να βαδίσει αμέσως μετά τον τραυματισμό και ο πόνος εντοπίζεται περισσότερο στην έξω πλευρά του ποδιού.

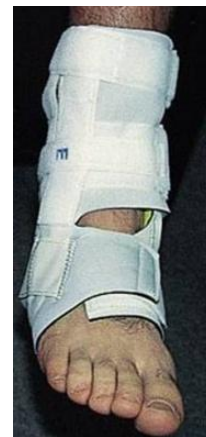Όταν τα συμπτώματα είναι τόσο έντονα χρειάζεται μια σειρά ακτινολογικών λήψεων για να αποκλειστεί η πιθανότητα κάποιου κατάγματος. Κάποια από τα κατάγματα που συνδυάζονται με ένα βαρύ ‘διάστρεμμα’ είναι σχετικά σπάνια και μπορεί να διαφύγουν της διάγνωσης αρχικά.

Στην αρχική φάση ΔΕΝ χρειάζεται μαγνητική τομογραφία, αφού το οίδημα είναι έντονο και οδηγεί σε ‘υπερδιάγνωση’.

### Θεραπεία

Αρχική αντιμετώπιση:

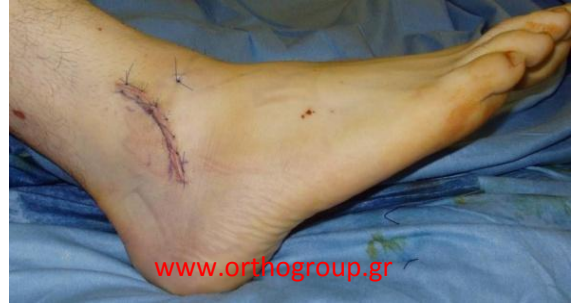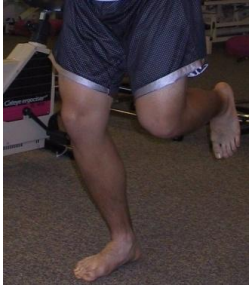- Αποφόρτιση, Ανάπαυση, Ανύψωση του σκέλους
- Ελαστική επίδεση / Νάρθηκες / Πάγος
- Αντιφλεγμονώδη φάρμακα



Η επάνοδος σε φόρτιση του ποδιού και δραστηριότητες εξαρτάται από τον πόνο.

Η **φυσιοθεραπεία** βοηθά στην αποκατάσταση του εύρους κίνησης και της σταθερότητας / ιδιοδεκτικότητας στην άρθρωση.

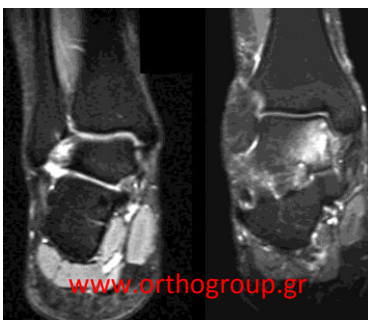
## ΔΙΑΣΤΡΕΜΜΑ ΠΟΔΟΚΝΗΜΙΚΗΣ



Γενικά στο 85% των διαστρεμμάτων το πρόβλημα θα αποκατασταθεί χωρίς συνέπειες. Βέβαια, ανάλογα με την ένταση του προβλήματος, ο χρόνος για πλήρη αποκατάσταση μπορεί να είναι μεγάλος και να φτάσει τους 6-8 μήνες.

Αν μετά από αυτό το χρονικό διάστημα ο ασθενής αισθανθεί ότι δεν βελτιώνεται πλέον και ότι έχει πόνο και αστάθεια, ενδείκνυται **χειρουργική θεραπεία**, ιδιαίτερα σε νέους και δραστήριους ασθενείς, αφού η χρόνια αστάθεια προκαλεί συνεχείς τραυματισμούς τις άρθρωσης και μπορεί να οδηγήσει σε αρθρίτιδα. Προσφυγή σε χειρουργείο ακόμη νωρίτερα, ενδείκνυται σε επαγγελματίες αθλητές, αφού το επίπεδο της φυσικής δραστηριότητας που απαιτείται, καθιστά σχεδόν βέβαιο ότι μόνο με χειρουργική αποκατάσταση των συνδέσμων θα επανέλθουν στο ίδιο επίπεδο.

Στη φάση αυτή, θα χρειαστεί **μαγνητική τομογραφία** για να προσδιοριστούν οι βλάβες στους συνδέσμους, στους περνιαίους τένοντες και στον αρθρικό χόνδρο.



Ανάλογα με τη διάγνωση, η **χειρουργική θεραπεία** περιλαμβάνει **αρθροσκόπηση** της ποδοκνημικής (βλ. σχετικό κεφάλαιο) που μπορεί να συνδυαστεί με (ανοιχτή) συρραφή των συνδέσμων ή των τενόντων.

Αν χρειαστεί **συρραφή των συνδέσμων** απαιτείται ακινητοποίηση σε γύψο για 6 εβδομάδες (χωρίς φόρτιση τις πρώτες 2 εβδομάδες, με φόρτιση του ποδιού τις υπόλοιπες 4 εβδομάδες). Στη συνέχεια χρησιμοποιείται αφαιρούμενος κηδεμόνας ('μπότα') και ο ασθενής ξεκινά φυσιοθεραπεία. Επιστροφή σε αθλητικές δραστηριότητες όπως κολύμπι, ποδήλατο, ασκήσεις σε γυμναστήριο, ελαφρύ τρέξιμο είναι εφικτή στους 4 μήνες, ενώ σε αγώνισμα επαφής (ποδόσφαιρο, μπάσκετ, βόλλευ), μετά τους 6-9 μήνες.

Σε παθήσεις των **περνιαίων τενόντων** η αποκατάσταση είναι σχετικά γρηγορότερη.

